

## Anhang: Exemplarische Screenshots aus KliFO

The screenshot shows the CASUS interface for a patient case. The title bar reads "CASUS ? Hilfe xBeenden". The navigation bar includes "Experte", "Clipboard", "Zurück", "Weiter", and "Karte 5 von 9 | Auskultation des Patienten". The main text area contains the following information:

Nun folgt die körperliche Untersuchung. Herr Murasic ist 168 cm groß und wiegt 95 kg, was einem **body-mass-index (BMI)** von 33 und damit einer Adipositas Grad II entspricht. Er befindet sich in einem gutem AZ und EZ.

**Blutdruck:** 125/85 mmHg beidseits im Sitzen.

**Herzfrequenz:** 79 /min.

**Pulse:** normale Pulsamplitude, **Pulsus tardus**, seitengleich tastbar.

Herzspitzenstoß schwach palpabel 2 Querfinger lateral der Medioclaviculärlinie im 5. ICR tastbar.

**Auskultation** (2. ICR rechts parasternal)

Untersuchung von Lunge, Gefäßen und weiteren Organen unauffällig.

**Aufgabe**

Welche Diagnose stellen Sie angesichts des Untersuchungsbefundes und dieses Auskultationsbefundes?

**Multiple Choice-Antwort: 1 von 4 Antworten ist richtig**

Bitte wählen Sie die entsprechenden Antworten aus.

- A  Mitralklappenstenose
- B  Aortenklappenstenose
- C  Mitralklappeninsuffizienz
- D  Aortenklappeninsuffizienz

Buttons: "Abschicken", "Bild 1 von 1", navigation arrows.

Einstiegsfall in CASUS im Modul zur Untersuchung des kardiovaskulären Systems: Körperliche Untersuchung eines Patienten mit Aortenklappenstenose.

The screenshot shows a web browser window with the URL "http://studlearn.medfak.uni-kiel.de - Veranstaltung: EKM Kardiovaskuläre Untersuchung - Mozilla Firefox". The page title is "Entstehung der Herzgeräusche". The content includes:

Pathologische Schallphänomene bezeichnet man als Herzgeräusche. Durch Verwirbelungen wird der ansonsten laminare Blutstrom turbulent und erzeugt so Geräusche. Hauptursachen für eine Beeinträchtigung des Blutstroms sind:

- **Stenosen** - Verengungen der Herzklappen oder der Gefäße
- **Insuffizienzen** - Undichtigkeit der Herzklappen
- **Unnatürliche Verbindungen** - z.B. Wanddefekte

Ein wichtiges Mittel zur Diagnose ist die Ultraschalluntersuchung der Herzklappen. Im Bild sehen Sie Ultraschallaufnahmen der Aortenklappe. Der Schallkopf befindet sich bei dieser Untersuchung im Ösophagus.

Im oberen Bild sehen Sie eine gesunde Aortenklappe. Im unteren eine leicht stenotische (verengte) Aortenklappe. Wenn Sie auf die Größe der Klappenöffnung achten, sehen Sie, dass sich die Klappe im unteren Bild nicht so weit öffnet wie im oberen. Man kann sich gut vorstellen, wie das Blut durch die verengte Klappe gepresst werden muss und dass dabei Geräusche entstehen. Klicken Sie auf die Play-Buttons um die Filme abzuspielen.

Navigation: "Frage 1" through "Frage 8", "Inspektion", "Palpation", "Auskultation".

Biomedizinisches Grundlagenwissen in Nickels: Echokardiographie-Videos und Erläuterungen zur Entstehung von Herzgeräuschen aus dem Modul zur Untersuchung des kardiovaskulären Systems.

http://studlearn.medfak.uni-kiel.de - Veranstaltung: EKM Kardiovaskuläre Untersuchung - Mozilla Firefox

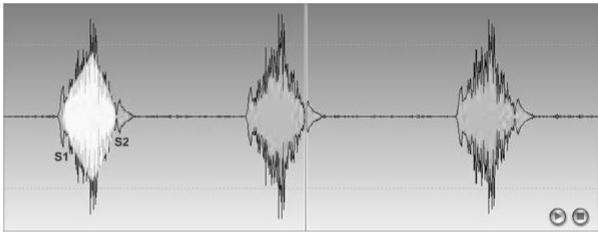
Willkommen: karsten | Logout

Medizinische Fakultät der CAU-kiel

EKM Kardiovaskuläre Untersuchung > Kardiovaskuläre Untersuchung > Grundlagen > Aortenklappenstenose

### Herzgeräusche bei Aortenklappenstenose

Bei einer Aortenklappenstenose ist die Aortenklappe verengt - das Blut kann in der Systole nicht ungehindert in die Aorta fließen. Dadurch entsteht während des Pumpvorgangs in der Systole ein Geräusch. Im Phonokardiogramm sehen Sie (rot hervorgehoben) ein spindelförmiges Geräusch zwischen dem 1. und 2. Herzton.



**Erklärung:** Mit dem 1. Herzton beginnt die Systole. Der Druck in den Herzkammern steigt an, bis er den Aortendruck übersteigt. Daraufhin öffnet sich die Aortenklappe und das Blut strömt durch die verengte Herzklappe. Dabei entsteht ein Geräusch das erst ansteigt und dann, mit dem nachlassenden Druck in der Herzkammer, wieder nachlässt. Fällt der Druck in der Kammer unter den Aortendruck, schließt die Aortenklappe mit dem 2. Herzton und die Diastole beginnt. Das An- und Absteigen des Geräusches wird als Crescendo bzw. Decrescendo bezeichnet.

Fertig

Biomedizinisches Grundlagenwissen: Audiodatei zur Aortenklappenstenose mit gleichzeitiger grafischer Darstellung aus dem Modul zur Untersuchung des kardiovaskulären Systems.

http://studlearn.medfak.uni-kiel.de - Veranstaltung: EKM Untersuchung des Bewegungsapparats - Mozilla Firefox

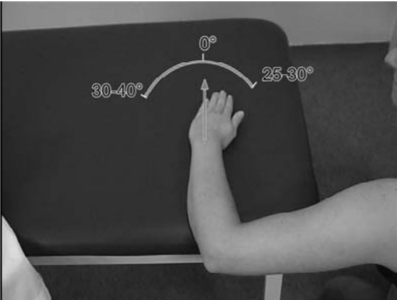
Willkommen: karsten | Logout

Medizinische Fakultät der CAU-kiel

EKM Untersuchung des Bewegungsapparats > EKM Bewegungsapparat > Obere Extremität > Neutral-Null-Methode Handgelenk

### Messung der Beweglichkeit im Handgelenk mit der Neutral-Null-Methode

Messung von Radial- und Ulnarabduktion (speichenwärts und ellenwärts) der Hand im Handgelenk:



javascript:goNext();

Darstellung von Untersuchungsmethoden: Ausschnitt aus einem Film zur Untersuchung des Handgelenks mit der Neutral-Null-Methode (aus dem Modul zur Untersuchung des Bewegungsapparats).

The screenshot shows a web browser window with the URL <http://studlearn.medfak.uni-kiel.de>. The page title is "Veranstaltung: EKM Kardiovaskuläre Untersuchung - Mozilla Firefox". The browser's address bar shows "Medizinische Fakultät der CAU-Kiel". The page content includes a navigation menu on the left with items like "Kardiovaskuläre Untersuchung", "Grundlagen", "Frage 1", "Frage 2", "Frage 3", "Frage 4", "Inspektion", "Palpation", "Auskultation", "Frage 5", "Frage 6", "Frage 7", "Frage 8", "Frage 9", "Patient 1 - Fortführung", "Patientenfälle zur Nachbereitung", "Vertiefend - Tasten aller arteriell", "Foren", "Glossar", "Nachricht an den Tutor", and "Austragen". The main content area is titled "Frage 1 - Erregungsleitungssystem" and contains the text "Bitte bringen Sie das Erregungsleitungssystem in die richtige Reihenfolge." and "Ihre Lösung ist noch fehlerhaft!". Below this text is a list of five items: 1. Sinusknoten, 2. His-Bündel, 3. Purkinjefasern, 4. Tawara-Schenkel, and 5. AV-Knoten. At the bottom of the list are four buttons: "Lösung übernehmen", "Lösung zeigen", "Fehler zeigen", and "Zurücksetzen".

Beispiel für eine Übungsaufgabe zum biomedizinischen Grundlagenwissen, hier in Form einer Sortieraufgabe (Modul zur Untersuchung des kardiovaskulären Systems).